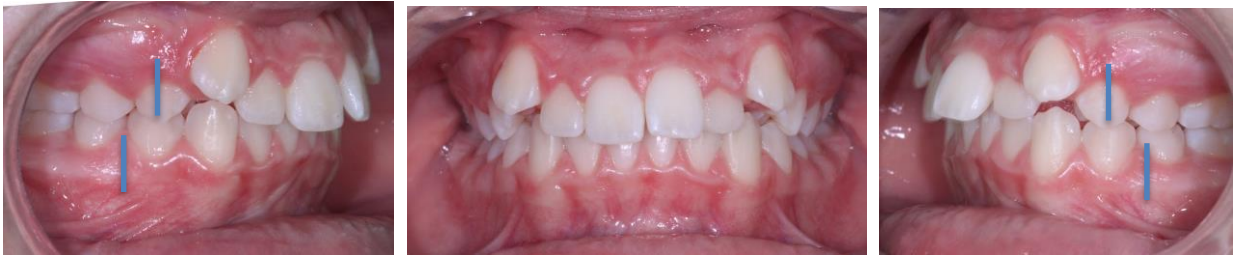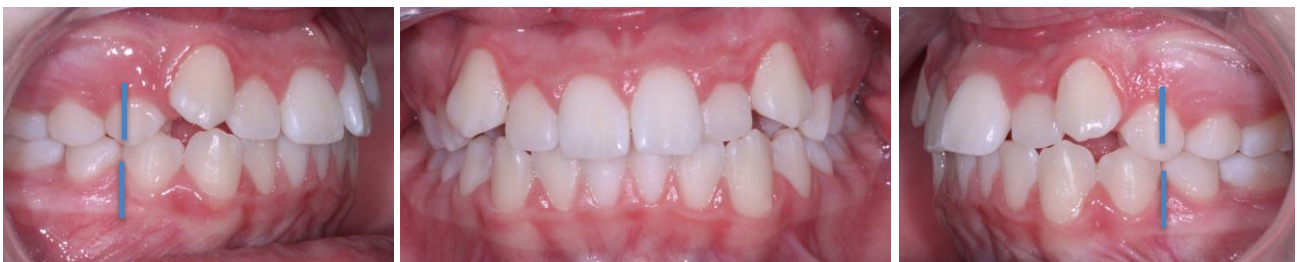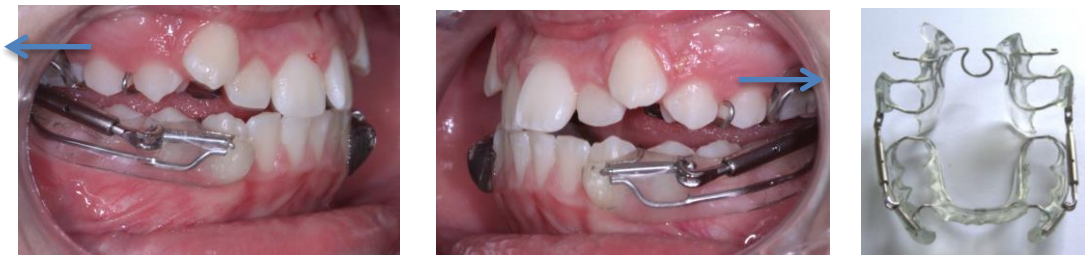


Cas clinique : Les canines et l'Ado
L'harmonisation 4D : « L'ancrage mandibulaire »

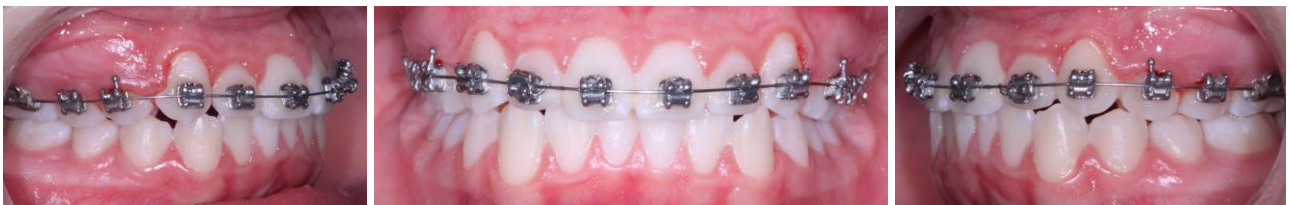Patiente de 13 ans : Classe II + canines ectopiques



Prescription : PUL 2 (boucle de Coffin TMA, armature supérieure devant les 16 et 26)



Action du PUL



Début du fixe basse friction